



**UNIVERSIDAD MICHOACANA DE SAN NICOLÁS DE
HIDALGO**



FACULTAD DE ODONTOLOGÍA

DIVISIÓN DE ESTUDIOS DE POSGRADO E INVESTIGACIÓN

ESPECIALIDAD EN ORTODONCIA

TESIS

TÍTULO

**TRATAMIENTO HÍBRIDO DE ALINEADORES INVISIBLES Y MINI-IMPLANTES
PARA PALATINIZACIÓN DE SEGUNDOS MOLARES SUPERIORES EN PACIENTE
PARA RETRATAMIENTO DE ORTODONCIA**

PRESENTA:

C.D. LIZETH MARTINEZ MARTINEZ

PARA OBTENER LA ESPECIALIDAD DE ORTODONCIA Y ORTOPEDIA MAXILAR

Asesor de tesis

Dra. ARACELI FRANCO SOTO

Coasesor

Dr. VIDAL ALMANZA ÁVILA

Morelia, Michoacán; Octubre 2024

AGRADECIMIENTOS

Primeramente quiero agradecer a mis padres por brindarme el apoyo para culminar mis estudios de posgrado, a mi hermano por siempre confiar en mí y apoyarme de manera incondicional en este camino, a mis compañeros y ahora colegas de la especialidad que se convirtieron en familia y que siempre estuvieron para darme un consejo, a mi pareja que estuvo a mi lado en todo momento.

Y principalmente a mis profesores que nunca dudaron en compartir sus conocimientos conmigo, a la doctora Araceli Franco que se ha convertido en una amiga y que ha sido mi guía en todo este proceso, al doctor Vidal Almanza coordinador de nuestra especialidad que con su vasta experiencia nos ayudó siempre y al doctor Luis Felipe Tavera que con su disciplina nos formó como mejores profesionistas.

Gracias a todas y cada una de las personas que hicieron posible el obtener el grado como especialista en Ortodoncia y Ortopedia Maxilar.

“I gave my blood, sweat, and tears for this”

Taylor Swift

ÍNDICE

Relación de tablas y figuras.....	4
Glosario.....	5
Resumen.....	7
Abstract.....	9
Introducción.....	11
Antecedentes.....	12
Antecedentes generales.....	12
Antecedentes específicos.....	23
Objetivos.....	25
Objetivo general.....	25
Objetivos específicos.....	25
Justificación.....	26
Metodología.....	27
Resultados.....	43
Discusión.....	45
Conclusiones.....	46
Referencias bibliográficas.....	48

Relación de Tablas y Figuras

Tabla 1	31
Tabla 2	32
Fig. 1	28
Fig. 2	29
Fig. 3	29,30
Fig. 4	31
Fig. 5	31,32
Fig. 6	33
Fig. 7	34
Fig. 8	35
Fig. 9	36
Fig. 10	37
Fig. 11	40
Fig. 12	41
Fig. 13	42
Fig. 14	44

GLOSARIO

- Alineador: Aparato dental removible que alinea los dientes en casos de apiñamiento.
- Retratamiento de ortodoncia: Procedimiento en el que se corrige la posición de los dientes a causa de algún movimiento después del tratamiento de ortodoncia.
- TAD: (Temporary Anchorage Device) Dispositivos de anclaje temporal, mini implantes utilizados con anclaje máximo en el tratamiento de ortodoncia.
- IPR: (Interproximal Reduction) o Stripping dental es la técnica de reducción del esmalte interproximal para lograr ganar espacio en el tratamiento de ortodoncia.
- Attachment: Pequeños relieves fabricados con resina que se adhieren a los dientes para permitir que el alineador realice los movimientos deseados.

-
- Recidiva: Reparación de un padecimiento después de un tiempo de haber sido curado.
 - Biomecánica: Estudio de la mecánica aplicada al cuerpo humano.
 - Intrusión: Movimiento en el que se lleva un diente a su base ósea en sentido vertical.
 - Torque: Movimiento en sentido vestibulo-lingual que se produce a través de la aplicación de un momento de fuerza.

RESUMEN

Introducción: En la actualidad la diversidad de opciones de tratamientos de ortodoncia ha aumentado, así como la exigencia de los pacientes en busca de tratamientos más cómodos y estéticos. Los alineadores transparentes son una opción adecuada para los requerimientos de este tipo de pacientes, sin embargo hay que tener en cuenta que los alineadores pueden verse limitados para tratamientos complejos y pueden requerir de la utilización de auxiliares o aditamentos para solucionar problemas de extrusión, distalización, intrusión, etc.

Metodología: Paciente masculino de 30 años de edad acudió al Centro de Estudios de Posgrado e Investigación de la Universidad Michoacana de San Nicolás de Hidalgo por recidiva de tratamiento de ortodoncia, se diagnosticó una importante vestibularización de segundos molares superiores, así como desalineación de sector anterosuperior y anteroinferior, un overjet y overbite disminuidos, retracción mandibular, sin aparente problema articular. Se realizó la planificación del

tratamiento en el visor Arcade de Cryst Aligner de Borgatta, constando la primera etapa de tratamiento por 8 alineadores superiores y 11 inferiores, solicitando la exclusión de segundos molares superiores en el tratamiento con alineadores para la instalación de TADs con el objetivo de palatinizar los O.D. 17 y 27. **Resultados:** Se obtuvo la palatinización de los segundos molares superiores favorablemente mediante la activación de los TADs así como una alineación anterosuperior específicamente del incisivo lateral izquierdo así como inferoanterior del incisivo central izquierdo. Aún en espera del refinamiento los cambios son evidentes, es importante resaltar que para esta fase de se retirarán los TADs para incluir los segundos molares en la finalización del tratamiento. **Discusión:** La pérdida de torque en este tratamiento ha resultado como efecto adverso una apertura de la mordida, por lo cual este es uno de los principales objetivos programados para el plan de refinamiento del caso. Definitivamente la planificación del tratamiento con alineadores transparentes será aquella donde se complemente con otro tipo de biomecánicas necesarias para lograr los objetivos del tratamiento. **Palabras clave:** ortodoncia, alineadores, TAD, retratamiento, palatinización.

ABSTRACT

Introduction: Nowadays the diversity of orthodontic treatment options has increased, as well as the demand of patients in search of more comfortable and esthetic treatments. Clear aligners are a suitable option for the requirements of these type of patients; however, it should be taken into account that aligners may be limited for complex treatments and may require the use of auxiliaries or attachments to solve extrusion, distalization, intrusion, etc. **Methodology:** A 30-year-old male patient came to the Center of Postgraduate Studies of Universidad Michoacana de San Nicolas de Hidalgo for recurrence of orthodontic treatment. A significant labial inclination of the upper second molars were diagnosed, as well as misalignment of the anterosuperior and anteroinferior sectors, a decreased overjet and overbite, mandibular retraction, without apparent articular problems. The first stage of treatment consisted of 8 upper and 11 lower aligners, requesting the exclusion of upper second molars in the treatment with aligners for the installation of TADs with the objective of lingual inclination of the left second upper molar and the right second upper molar. **Results:** The lingual inclination of the upper second molars were

obtained favorably through the activations of TADs as well as an anterosuperior alignment specifically of the left lateral incisor and anteroinferior alignment of the left central incisor. Still awaiting refinement, the changes are evident. It is important to note that for this phase the TADs will be removed to include the second molar at the end of the treatment. **Discussion:** The loss of torque in this treatment has resulted as an adverse effect in an open bite, so this is one of the main objectives programmed for the refinement plan of the case. Definitely the treatment plan will include clear aligners, complemented by other types of biomechanics necessary to achieve the treatment objectives. **Key words:** orthodontics, aligners, TAD, retreatment, lingual inclination.

INTRODUCCIÓN

La diversidad actual de tratamientos de ortodoncia permite que los objetivos de tratamiento del paciente puedan ser resueltos considerando la comodidad y estética que buscan especialmente después de un tratamiento de ortodoncia largo y con aparatología que generó molestia durante el tratamiento.

Aunque los alineadores no han estado presentes mucho tiempo en el mercado, se han convertido en una opción de tratamiento viable, debido a la tecnología aplicada en los planes de tratamiento,. La asistencia de la Inteligencia Artificial en las distintas plataformas permite obtener planificaciones más precisas y que permiten visualizar los movimientos que se realizan con los alineadores, obteniendo el profesional la oportunidad de modificar los alineadores y sus accesorios antes de iniciar la fabricación de los mismos.

La retroalimentación del machine learning que posee cada compañía acentúa la efectividad de los alineadores paciente tras paciente marcando el auge de esta opción de tratamiento y su efectividad.

A su vez los alineadores permiten la combinación de mecánicas que ayudan a cumplir los objetivos del tratamiento de forma eficaz; dichos auxiliares cumplen la tarea de facilitar el cumplimiento de los objetivos del tratamiento aumentando los

movimientos planificados en la plataforma de las diferentes casas comerciales que fabrican alineadores. Los auxiliares más usados para este objetivo son los TADs, que poseen una versatilidad tanto en su colocación como en su uso y aplicación en las distintas regiones bucales.

ANTECEDENTES

ANTECEDENTES GENERALES

Tratamiento de ortodoncia

Rodríguez y Cols. Mencionan en su libro “Ortodoncia Contemporánea” el significado etimológico de Ortodoncia, el cual procede de un término que empleó Defoulon en 1841 proveniente de los vocablos griegos: Orto (recto) y odontos (diente).

En el año 1841 el objetivo original de la ortodoncia se basaba en la estética, aplicando fuerzas incluso sobre los dientes deciduos que eran desplazados para corregir las maloclusiones.

(Rodriguez, White, Casasa, Inaudi, & Gomez, 2008)

Alternativas de tratamientos ortodónticos

Como lo menciona Gregoret et al. En el capítulo 1 del libro “Tratamiento Ortodóntico con Arco Recto” en la década de los 70, Andrews desarrolló el primer sistema de aparatología preajustada disponible en el mercado, el cual consistía en incluir las inclinaciones y angulaciones en la ranura del bracket para reproducir la óptima posición de los dientes sin ajustes manuales en los arcos, ésta se denominó “Técnica de Arco Recto”.

De acuerdo a las observaciones y trabajo de clasificación de las distintas maloclusiones y las necesidades de corrección, surge el bracket convencional el cual está programado para producir los movimientos dentarios en forma simultánea desde el inicio del tratamiento buscando obtener resultados favorables con técnicas más sencillas para el ortodoncista.

(Gregoret, Tuber, Escobar, & Gregoret, 2015)

En el artículo publicado por Maizeray y cols en 2021 titulado “Is there any different between conventional, passive and active self ligating brackets” los autores hablan de las diferencias entre los tipos de aparatología fija.

La principal clasificación de los brackets de autoligado que fueron introducidos en los años 1980, los divide en tres tipos según la forma en que se mantiene colocado el arco dentro del slot del bracket:

-
- Bracket de autoligado activo
 - Bracket de autoligado pasivo
 - Bracket interactivo

Maizeray et al describen el bracket de autoligado activo como un sistema que ejerce la fuerza activa a través de un clip sobre el arco para mantenerlo dentro del slot, a diferencia del bracket de autoligado pasivo que genera un deslizamiento adicional que cuando está cerrado no afecta la luz del slot ni ejerce fuerzas activas.

(Maizeray, Wagner, Lefebvre, Levy-Benichou, & Bolender, 2021)

Por otro lado Valant destaca las propiedades del bracket de autoligado interactivo en el capítulo “Time: A Self-Ligating Interactive Bracket System” de su libro “Seminars in Orthodontics” publicado en 2008, él describe al bracket interactivo a aquel con propiedades pasivas o activas que pueden aprovecharse en cualquier fase del tratamiento bajo la dirección del ortodoncista.

(Valant, 2008)

Ortodoncia lingual

Rodriguez et al mencionan en el capítulo 2 del libro Ortodoncia Contemporánea, Diagnóstico y Tratamiento “La ortodoncia lingual es una técnica que consiste en colocar todos los brackets por la cara interna de los dientes, quedando libres de

aditamentos en las superficies vestibulares, para así ocultar el tratamiento con el fin de que pase inadvertido”.

Los mismos autores resaltan que el uso de brackets linguales fueron la primera opción en los tratamientos en pacientes adultos jóvenes en busca de omitir que se notaran los aparatos en boca, buscando aumentar la comodidad y seguridad de los pacientes.

(Rodriguez, White, Casasa, Inaudi, & Gomez, 2008)

Alineadores

En la actualidad una de las alternativas al tratamiento de ortodoncia que por estética los pacientes prefieren son los alineadores transparentes, así lo describen Putrino y cols. En el artículo publicado en 2021 titulado “Clear Aligners: Between Evolution and Efficiency- A Scoping Review” en el cual se destaca el uso de alineadores desde la década de 1940 con la introducción del posicionador dental (TP Orthodontics) sin embargo no es hasta la introducción de los aparatos Invisalign (Align Technology) en 1998 que esta opción de tratamiento comenzó a generar mayor demanda gracias al aumento de pacientes adultos que solicitan aparatologías más estéticas y cómodas que los aparatos fijos convencionales.

Existen diferentes marcas que han aprovechado esta nueva era de alineadores transparentes, entre ellas las empresas líderes de estos productos como Invisalign,

ClearCorrect, CleatPath, eCLigner, K Line, Orthocaps, entre otras, sin embargo el mercado cada vez crece más y más compañías se suman a la fabricación de aparatología transparente.

La planificación se realiza mediante un análisis completo vía CAD CAM en donde se incorporan los movimientos dentales que generarán los alineadores, así como la colocación de aditamentos de resina (Attachments) y posibles aditamentos especiales diseñados para movimientos más complejos (rampas de mordida anteriores, cortes de precisión, recortes para colocación de botones que facilitan el uso de elásticos, brazos de poder, puntos de presión para movimientos de intrusión, entre otros).

(Putrino , Barbato, & Galluccio, 2021)

Biomecánica con alineadores

En el año 2021 Upadhyay y cols. explican en el artículo “Biomechanics of clear aligners: hidden truths & first principles” el mecanismo de acción de los alineadores transparentes el cual consiste en movimientos incrementales de los dientes mediante el uso constante de múltiples dispositivos de los cuales cada uno reposiciona los dientes en pequeñas cantidades, destacan también los dos mecanismos fundamentales en los que se realizan estos movimientos:

-
1. El direccionamiento del movimiento: Este método consiste en la aplicación de fuerzas con una dirección específica de acuerdo a la forma del alineador que el paciente está utilizando, éste pre establece el ajuste ideal entre el alineador y el diente para ejercer las fuerzas necesarias. El tratamiento consiste en un set completo de alineadores con secuencia de movimientos tomando en cuenta la anatomía del diente desde la posición inicial hasta la posición final.
 2. Elementos auxiliares: El tratamiento con alineadores se compone de elementos auxiliares, como los attachments y las crestas de fuerza que se utilizan para mejorar la predictibilidad de los movimientos dentales específicos. La disposición estratégica de estos elementos auxiliares en los dientes y en los alineadores ayudan a mejorar la administración de fuerzas.

(Upadhyay & Abu Arqub, 2022)

Recidiva en ortodoncia

Las consideraciones que se toman sobre la retención a largo plazo después de finalizar un tratamiento de ortodoncia varía mucho entre ortodoncistas y de esto dependerá el nivel de recidiva que pueden tener el movimiento de los dientes.

La mayoría de la recidiva que se puede presentar en el arco superior puede ocurrir en los primeros 6 meses post tratamiento; por otro lado el arco inferior llega a presentar la complicación especialmente en la zona anterior, en donde se observa mayor nivel de recidiva, es por esto que algunos pacientes después de algún tiempo acuden nuevamente a consulta para que se realice un retratamiento de ortodoncia. Es importante evaluar cada caso en particular para definir el tiempo de uso de la retención.

TADS

El uso de anclaje esquelético para la corrección de diferentes tipos de maloclusiones ha tomado relevancia durante las últimas décadas, así lo menciona Jones y Cols. En el artículo “Temporary Skeletal Anchorage Techniques” publicado en 2020.

Por sus siglas en inglés (TAD) los dispositivos de anclaje temporal son aquellos que se fijan de manera temporal al hueso para mejorar el anclaje ortodóncico.

En la actualidad los TADs son considerados el método más común en ortodoncia que engloba técnicas poco invasivas y beneficios rentables, éstos pueden localizarse por vía intraósea, subperióstica o endóstica.

(Jones, Elnagar, & Perez, Temporary Skeletal Anchorage Techniques, 2020)

Biomécanica con TADs

En la utilización de TADs las fuerzas pueden ser aplicadas de manera directa o indirecta, de forma directa la fuerza es aplicada desde el anclaje hacia el diente que se desea mover, por ejemplo cuando se requiere un movimiento de intrusión. Por otro lado las fuerzas indirectas incorporan el anclaje en el diseño de los dientes junto con el movimiento deseado, consiguiendo mecánicas ortodóncicas más tradicionales, por ejemplo al distalizar un segmento de dientes.

Indicaciones de uso de TADs

De acuerdo con Jones et Al el uso de mini implantes en Ortodoncia abarca las siguientes mecánicas ortodóncicas:

1. Distalización dental
2. Expansión palatina
3. Extrusión dental
4. Anclaje insuficiente dental
5. Intrusión dental
6. Ortodoncia lingual
7. Modificación ortopédica del crecimiento
8. Protracción dental

9. Retracción dental anterior

10. Verticalización molar

(Jones, Elnagar, & Perez, 2020)

Intrusión de molares con TADs

Según Gregoret y cols. La intrusión del sector posterior está indicada principalmente en dos situaciones:

1. Mordidas abiertas por un patrón muscular débil que da lugar a un crecimiento vertical mandibular lo que da origen a mordidas abiertas esqueléticas con biotipos dolicofaciales.
2. Extrusión de uno o más dientes como consecuencia de una pérdida prematura de dientes antagonistas.

Las consideraciones que se deben tomar en cuenta para la intrusión de molares son contar con una tomografía cone beam para poder calcular los milímetros que será posible intruir los dientes. Por otro lado, tomar en cuenta la relación de la raíz con las corticales vestibulares y palatinas.

Las combinaciones para lograr estos movimientos son variadas y dependen de los dientes que se deseen intruir. Para la intrusión superior se pueden utilizar dos

tornillos vestibulares (derecho e izquierdo) que generarán el movimiento dando como efecto un torque positivo de los dientes, por lo tanto, será necesario el uso de TADs como anclaje palatino para contrarrestar este movimiento, los cuales se colocarán de igual manera uno derecho y otro izquierdo tomando en cuenta no colocarlos en el mismo espacio interradicular donde fue colocado el tornillo vestibular. Se pueden utilizar elementos elásticos (cadena) para realizar la tracción, pasando por la cara oclusal del diente a intruir. Las mecánicas utilizadas son variadas y dependerá del clínico encontrar la opción ideal de acuerdo a la calidad ósea del paciente.

Fuerza aplicada

Para la intrusión de un solo molar se necesitarán 80 grs de fuerza aproximadamente, si el objetivo es generar este movimiento en dos molares la fuerza se duplicará, por otro lado, en el caso de premolares la fuerza indicada deberá ser de 30 a 40 grs. Generalmente cuando se utilizan elementos elásticos como cadenas o ligaduras conjugadas los controles deberán ser mensuales para realizar su cambio.

(Gregoret, Tuber, Escobar, & Gregoret, 2015)

Zonas de colocación de TADs

Umalkar et al. Hablan de las zonas más comunes para la colocación de TADs en el artículo “Modern anchorage systems in orthodontics” que fue publicado en 2022 entre las cuales destacan la fosa incisiva, fosa canina, la cresta infra cigomática, la región premaxilar y la región palatina media, en la mandíbula las zonas más frecuentes de colocación son la sínfisis, la fosa canina, la línea oblicua externa, el área retromolar y la fosa submaxilar.

Material de los TADs

Las propiedades que deben tener los TADs son importantes para conseguir una correcta adaptación para el paciente, el metal debe ser no destructivo y biodegradable, debe tener tolerancia a la tensión, deformación y oxidación.

Se suele utilizar materiales con tres variedades: Primero bio resistente como el acero inoxidable y la aleación de cromo-cobalto. Segundo bioinerte, que contiene elementos como el titanio y el carbono. Y el tercero que son materiales biológicamente activos, incluidos la hidroxiapatita y el aluminio oxidado con cerámica debido a sus propiedades sin reacciones alérgicas o inmunológicas ni crecimiento tumoral.

(Umalkar, Jadhav, Paul, & Reche, 2022)

ANTECEDENTES ESPECÍFICOS

En el periodo que se realizó el diagnóstico y el plan de tratamiento del caso clínico que se está documentando, no se encontraron artículos de revistas indexadas donde se hubiera usado una mecánica complementaria al tratamiento con alineadores para sortear movimientos de riesgo que quedaban evidentemente limitados a poderse cumplir solo con el tratamiento sugerido por la compañía Borgatta.

Las mismas casas comerciales sugieren realizar movimientos progresivos y usar los refinamientos para ir ubicando poco a poco los dientes que se encuentran con una posición más vestibular y un torque positivo que compromete la oclusión con puntos de contacto prematuros marcados entre las cúspides palatinas de los segundos molares superiores y las superficies oclusales de los molares inferiores.

Recientemente en abril de 2024 Chamberland y Nataf, analizaron los beneficios de tratar la mordida abierta anterior intruyendo el sector posterior tratado con aparatología fija con TADS versus terapia con alineadores transparentes, analizando los siguientes puntos:

-
- Sobremordida vertical positiva en el análisis cefalométrico.
 - Cambio en la dimensión vertical.

En este estudio se analizaron 18 pacientes tratados con ortodoncia fija y TADs y 16 pacientes tratados con alineadores sin aditamentos extras.

Los resultados que obtuvieron al finalizar los tratamientos fueron que los pacientes del grupo tratado con ortodoncia fija y TADs mostraron una reducción significativa de las medidas verticales, específicamente consiguió el cierre de mordida mediante la intrusión de los molares superiores, mientras que el grupo de pacientes tratados con alineadores si consiguieron un cierre de la mordida pero fue mediante la extrusión de los incisivos inferiores sin cambios significativos en la dimensión vertical.

(Chamberland & Nataf, 2024)

Por otro lado, Rashad y colaboradores en 2022 estudiaron la relevancia que tienen los dispositivos de anclaje temporal en esta nueva era de la ortodoncia; llevaron a cabo un meta análisis en el que realizaron una búsqueda de artículos aleatorizados enfocados en la distalización de la arcada superior mediante mini tornillos y mini placas modificadas haciendo una comparativa entre éstos.

Ellos concluyeron que definitivamente los dispositivos de anclaje temporal ya sea mini tornillos o mini placas son la mejor opción de anclaje en ortodoncia, destacando que los movimientos de distalización e intrusión generados fueron los esperados por los operadores.

(Rashad , Alfrih, Mahmoud, & Youssef, 2022)

OBJETIVOS

Objetivo general

Resolver vestibularización de segundos molares superiores excluidos en el tratamiento anterior de Ortodoncia, por medio de biomecánica combinada de alineadores transparentes y mini implantes.

Objetivos Específicos

1. Conseguir Clases I caninas y molares
2. Disminuir mordida abierta anterior

-
3. Obtener intrusión y palatinización de segundos molares superiores
 4. Alinear sector anterosuperior e inferoanterior.
 5. Resolver overjet y overbite.
 6. Lograr las expectativas del tratamiento del paciente.
 - 7.- Disminuir torque positivo de los segundos molares superiores.
 - 8.- Incluir segundos molares superiores en arco.

JUSTIFICACIÓN

La variedad de tratamientos disponibles en la actualidad para realizar los movimientos ortodóncicos especialmente en pacientes que son sometidos a un retratamiento permiten al clínico cumplir los distintos objetivos planteados en el diagnóstico y el plan de tratamiento personalizado a cada paciente tratado.

A esta variedad de tratamientos se debe sumar el apoyo tecnológico actual con el que cuentan los especialistas para complementar las distintas fases de retratamiento ortodóncico.

<https://smilestudio.arcadlab.com/?caseId=13232772438&v=pro&patientName=Francisco%20Zapien%20Martinez>

METODOLOGÍA

Resumen diagnóstico

Paciente masculino de 30 años de edad, acude a la clínica de Ortodoncia y Ortopedia Maxilar del Posgrado de la Facultad de Odontología de la Universidad Michoacana de San Nicolás de Hidalgo, en busca de un tratamiento estético y cómodo que se ajuste a sus necesidades para poder solucionar su problema de recidiva de un anterior tratamiento de ortodoncia que le fue realizado en la adolescencia.

En el análisis fotográfico extraoral, observamos un ligero aumento en la medida SN-STM de 2mm, así como en la porción STM-ME también de 2mm.

En el estudio de las fotografías faciales no se encuentran asimetrías en el análisis frontal con posición natural de la cabeza y labios en reposo. Así mismo en el perfil blando identificamos con base a la línea vertical subnasal, que el labio superior se

encuentra ligeramente retruído de acuerdo al plano de la vertical subnasal, así como el mentón con una diferencia de 3mm.

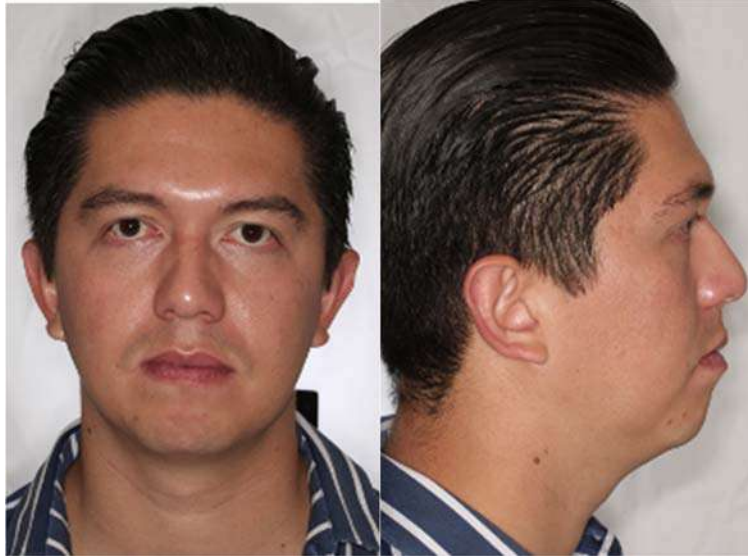

Fig 1. Fotografías clínicas de frente y perfil del paciente.

En las fotografías intraorales existe una desalineación marcada con un overjet y overbite disminuídos (1mm respectivamente) Clases I molares y caninas, y una marcada vestibularización de los segundos molares superiores.

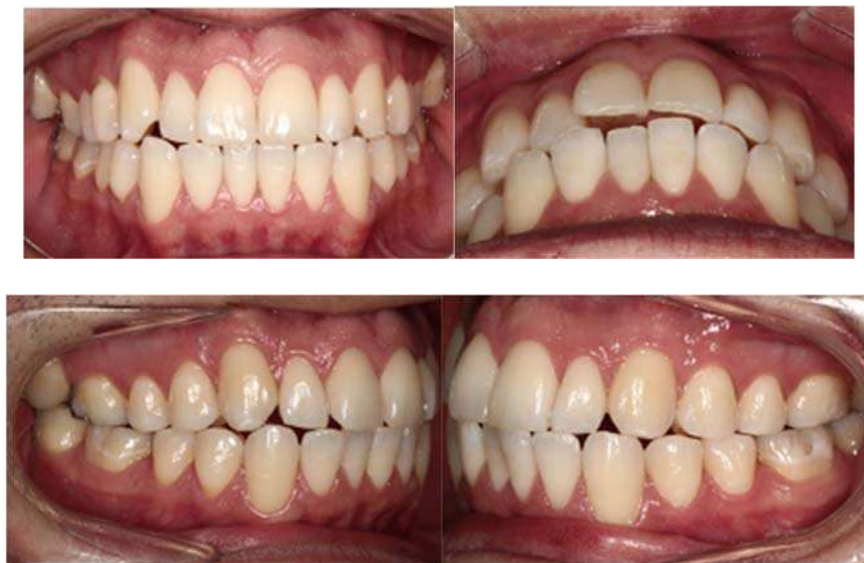
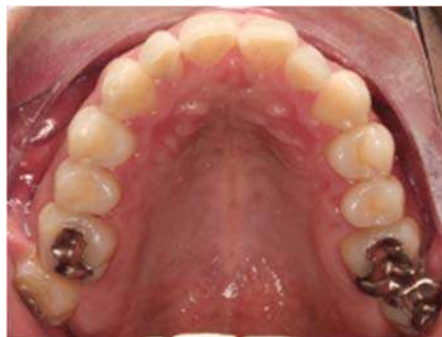
Fig 2. Fotografías intraorales. A: Vista frontal intraoral; B: Vista para valoración de overjet; C: Vista lateral derecha; D: Vista lateral izquierda.



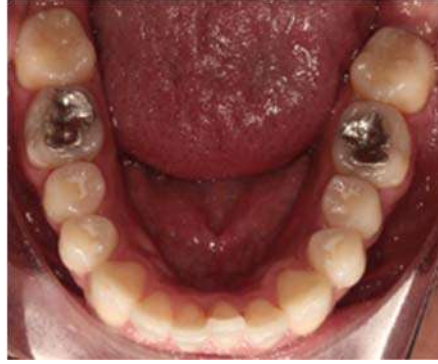

Fig 3. A: Vista oclusal superior; B: Vista oclusal inferior.

Se realizó montaje en articulador semiajustable de la marca Panadent para poder valorar la posición condilar, en el montaje en posición de relación céntrica el overjet aumentó a 2mm y las clases molares y caninas ahora son clase II izquierda y derecha. El punto de contacto prematuro fue localizado en el segundo molar superior izquierdo y el segundo molar inferior izquierdo, obteniendo un punto de contacto de una cúspide cortadora superior con una cúspide cortadora inferior, esto debido al excesivo torque positivo que presentaba el segundo molar superior izquierdo.

El análisis de la posición condilar dio como resultado la altura del pin en relación céntrica de -3mm y en oclusión habitual de -3.5mm.

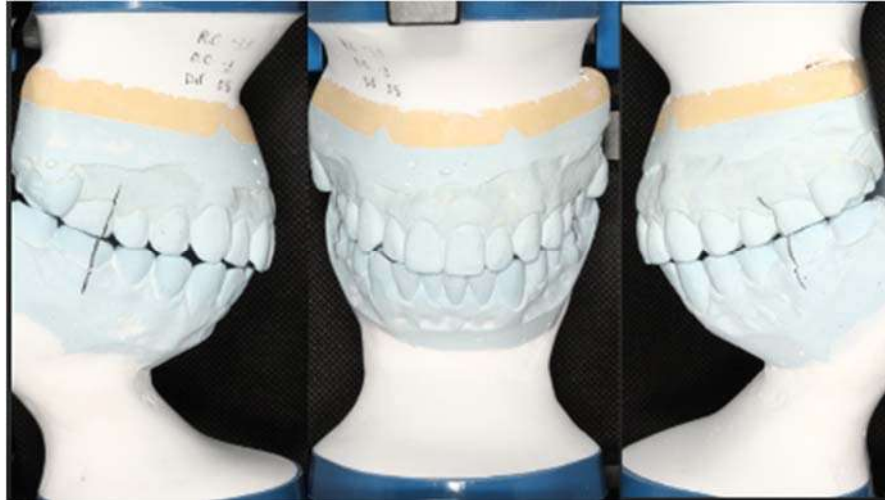
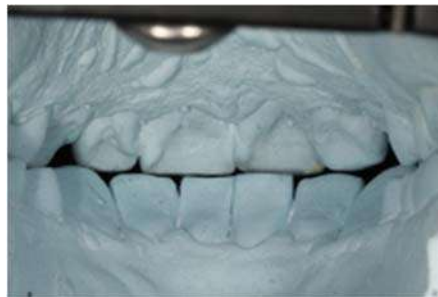
Fig 4. Fotografías de montaje en articulador Panadent en posición céntrica. A: Fotografía lateral derecha en montaje; B: Fotografía frontal en montaje; C: Fotografía lateral izquierda en montaje.



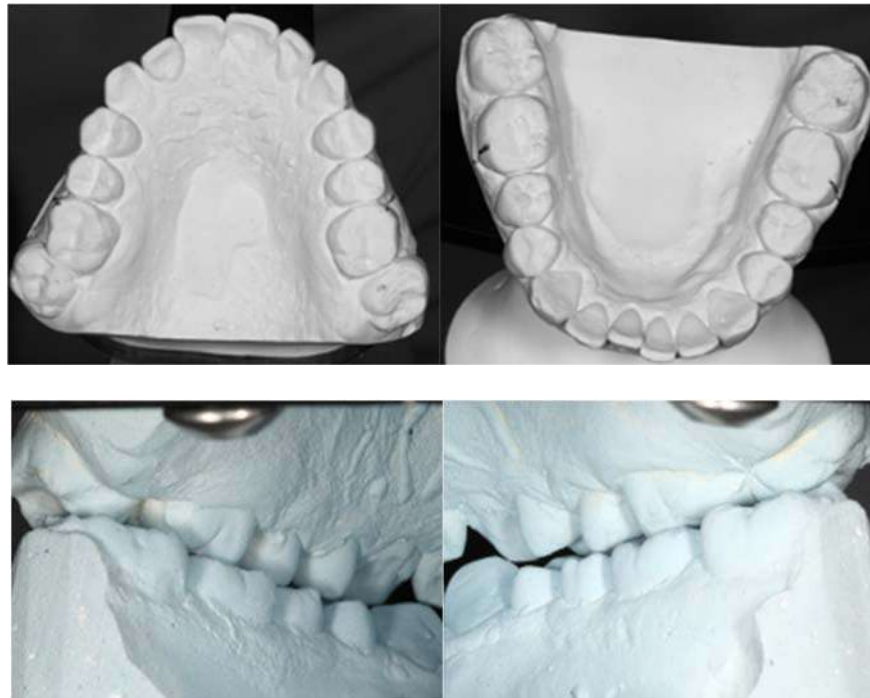


Fig 5. A: Fotografía oclusal superior de montaje; B: Fotografía oclusal inferior de montaje; C: Fotografía posterior de montaje; D: Fotografía posterior lado izquierdo; E: Fotografía posterior lado derecho.

La gradilla presentó una posición del cóndilo derecho en sentido horizontal de 0mm y en sentido vertical de 0.5mm, así como una posición horizontal del lado izquierdo de 0mm y vertical de 1mm. Con el análisis de posición condilar sin datos relevantes de alguna malposición del cóndilo y la previa valoración de la historia clínica y mapa del dolor, sin sintomatología aparente, se descartó la posible presencia de disfunción articular.

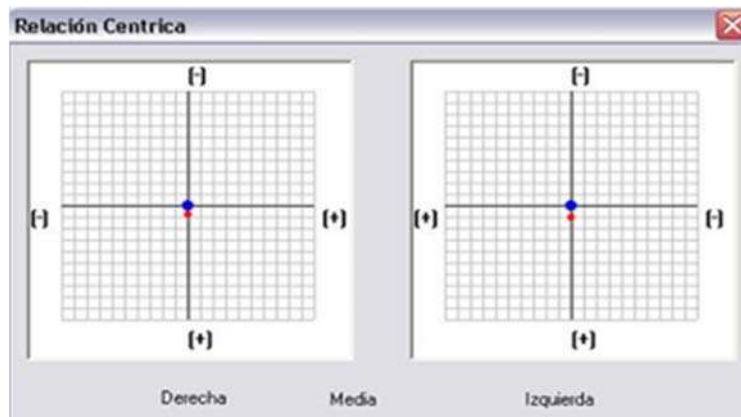


Fig 6. A: Hoja de trabajo para registro de posición condilar. B: Análisis de posición condilar.

Análisis cefalométrico

Se realizaron tres análisis cefalométricos para determinar con mayor precisión los problemas de crecimiento del paciente, los análisis utilizados fueron: Jarabak, Roth - Jarabak y Ricketts. En el análisis de Jarabak encontramos medidas fuera de la normativa como el ángulo articular con 21° de diferencia el cual nos indica un crecimiento dolicofacial del paciente, al igual que el ángulo goniaco superior disminuído 14° . La base craneal anterior mostró hipoplasia y la altura de la rama mandibular se vio disminuída por 10.5mm dando también como resultado un biotipo facial dólico.

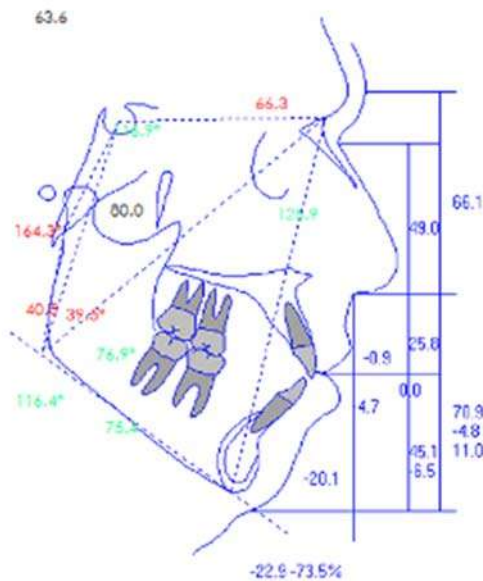


Fig 7. Análisis cefalométrico Jarabak.

Por su parte el análisis Roth-Jarabak en las medidas complementarias de Steiner nos arrojó los siguientes datos: Un SNA ligeramente disminuído dando como resultado retrognatismo maxilar y un SNB ligeramente aumentado dando como resultado prognatismo mandibular, a su vez el ANB demostró una Clase I ósea y el ángulo impa aumentado por 4.3° indicó que los incisivos inferiores estaban proinclinados.

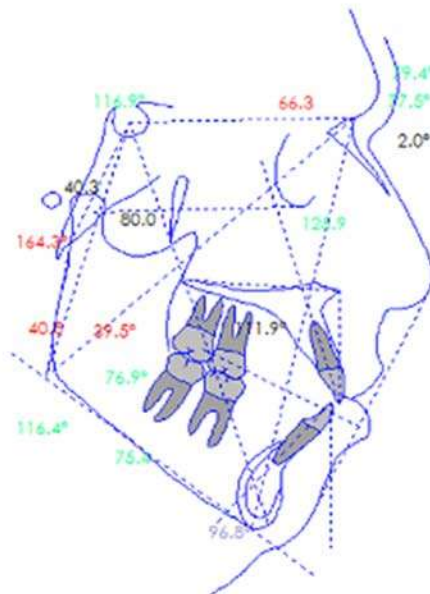


Fig 8. Análisis cefalométrico Roth- Jarabak.

Para complementar se hizo el análisis de Ricketts obteniendo los siguientes datos relevantes: en el apartado de problema dental encontramos protrusión de incisivos inferiores así como protrusión de incisivos superiores.

El problema estético determinó protrusión labial y longitud del labio superior aumentada.

En el apartado del problema determinante, las mediciones de la profundidad facial, eje facial y ángulo del plano mandibular disminuídas nos dan como resultado un biotipo facial dólico.

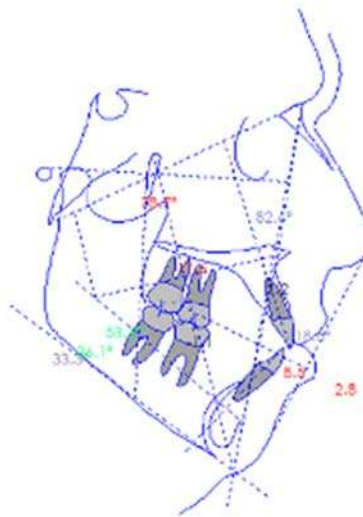

Fig 9. Análisis cefalométrico Ricketts.

Cuatro de los 5 valores utilizados en el análisis de VERT estuvieron alterados arrojando así datos de crecimiento dolicofacial severo.

The screenshot shows a window titled 'vert' with a table of measurements and a bar chart to the right. The table has columns for 'Nombre', 'Valor', 'Medio', 'Desv', and 'Tipo'. The bar chart shows red bars for the first four rows and a blue bar for the fifth row.

Nombre	Valor	Medio	Desv	Tipo
Angulo Facial	78.7	90.0	-11.3	OCUCC
Profundidad Facial	82.6	90.0	-7.0	OCUCC
Angulo Plano Mandibular	33.3	22.4	+10.9	OCUCC
Altera Facial Inferior	93.3	47.0	+46.3	OCUCC
Ango Mandibular	26.1	32.0	-5.9	BRAGU

T.B. Dolicofacial Severo. [Salir]

Fig 10. Análisis de Vert.

Análisis de modelos

Se realizaron dos análisis de modelos: discrepancia y bolton.

En el análisis de discrepancia obtuvimos una falta de espacio en el maxilar de 6mm, en la mandíbula de igual manera falta de espacio de 6mm.

En el análisis de bolton encontramos una discrepancia posterior positiva del maxilar de 1.59mm y negativa anterior de 4.88mm.

La mandíbula tuvo discrepancia posterior negativa de 0.76mm y anterior positiva de 3.77mm estas medidas son importantes para la planificación de IPR durante el tratamiento de alineadores transparentes.

Plan de tratamiento

El tratamiento que se ha ofrecido al paciente de acuerdo a sus necesidades son alineadores transparentes con mecánica de TADs para intrusión y palatinización de segundos molares superiores. Las limitaciones de los alineadores para el tratamiento de molares vestibularizados nos han llevado a buscar la opción de biomecánica más viable para conseguir el torque adecuado.

La planificación se realizó mediante el escaneo intraoral de arcada superior e inferior, así como el escaneo de la mordida en oclusión habitual del paciente, éste se obtuvo por medio del escáner intraoral 3Shape triOs de la casa comercial 3M.

Posteriormente se realizó la planificación o ClinCheck del tratamiento en el visor Arcad de Cryst Aligner de la marca Borgatta. Constando de una primera etapa moderada conformada por 8 alineadores superiores y 11 alineadores inferiores.

En las especificaciones se solicitó al fabricante no incluir segundos molares superiores en el tratamiento de alineadores durante la primera etapa para poder realizar la biomecánica mediante TADs.

Se colocaron attachments rectangulares en los caninos superiores y caninos inferiores y se planificó el IPR de la siguiente manera:

Número de alineador	Órganos dentarios por realizar stripping	Máximo stripping recomendado
4	15 y 16	0.25mm
4	24 y 25	0.25 mm
5	13 y 14	0.20mm
5	26 y 27	0.70mm
6	25 y 26	0.30mm

Tabla 1: Requerimiento de IPR en arcada superior.

Número de alineador	Órganos dentarios por realizar stripping	Máximo stripping recomendado
1	31 y 32	0.45mm
2	41 y 42	0.30mm
3	32 y 33	0.30mm
5	42 y 43	0.30mm

Tabla 2: Requerimiento de IPR en arcada inferior.

Se posicionaron TADs de la marca TD de 10mm de longitud y 2mm de ancho sin perfil transmucoso en zona palatina a la altura de los primeros molares superiores, también se colocaron botones metálicos en la cara palatina de los segundos molares superiores y se cargaron al momento con una cadena de segunda generación utilizando 15 oz de fuerza.

Se indicó al paciente el uso de los alineadores de 22 horas al día durante 15 días.

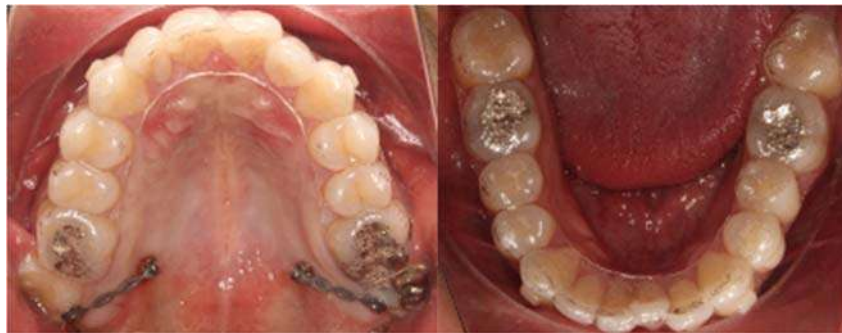

Fig 11. Fotografías oclusales tras colocación de primer par de alineadores y activación de TADs superiores.

Transcurrido un mes de uso de los alineadores se optó por la colocación de botones metálicos en la cara vestibular de los segundos molares superiores para activar el movimiento por medio de los TADs en forma de “hamaca” y conseguir la palatinización de los mismos con mayor eficacia.

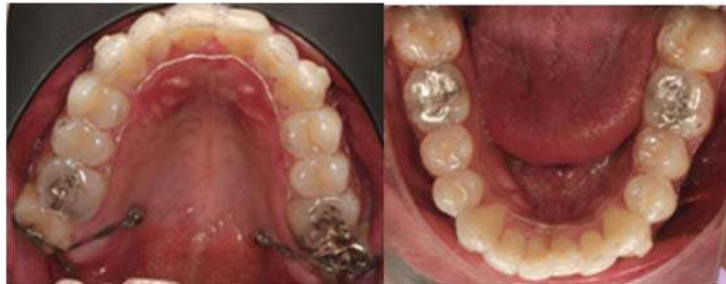
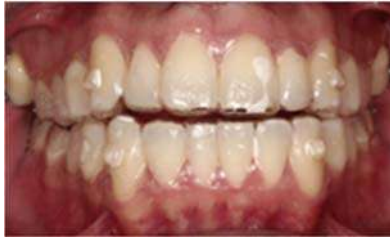
Fig 12. Colocación de tercer par de alineadores. A: Vista frontal; B: Instalación de botones metálicos vestibulares en segundos molares superiores para activación de cadena elástica tipo “hamaca”; C: Vista oclusal inferior.

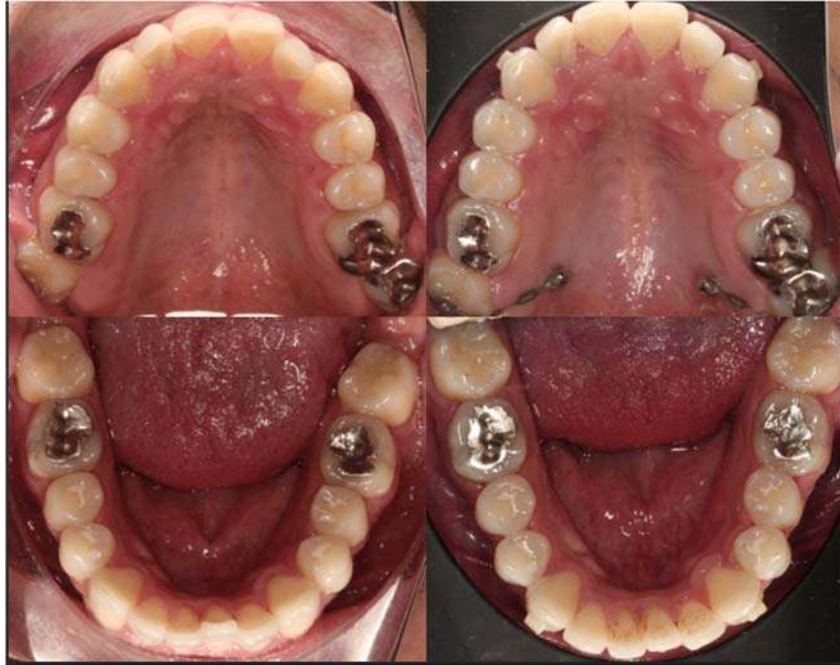


Fig 13. Pre-tratamiento. A; Fotografía oclusal superior. B; Fotografía oclusal inferior;
B: Pre- refinamiento. C; Fotografía oclusal superior. D; Fotografía oclusal inferior.

RESULTADOS

Tras la utilización de 8 alineadores superiores y 11 inferiores la alineación de los dientes fue favorable, a introducir TADs como parte del tratamiento se consiguió palatinizar los segundos molares superiores favorablemente ya que estos se encontraban sumamente vestibularizados y el incorporarlos en el alineador superior no nos garantiza que lográramos el torque negativo necesario para estos molares aún con la colocación de attachments y/o uso de elásticos con auxiliares cortados en el alineador. Se obtuvo una alineación anterosuperior específicamente del incisivo lateral izquierdo así como inferoanterior del incisivo central izquierdo.

La conformación de las arcadas fue notoria y aunque aún estamos en espera del refinamiento los cambios son evidentes, es importante resaltar que para la fase de refinamiento se retirarán los TADs y se redactará en las consideraciones de tratamiento de la plataforma del fabricante que se incluyan los segundos molares superiores en los alineadores subsecuentes

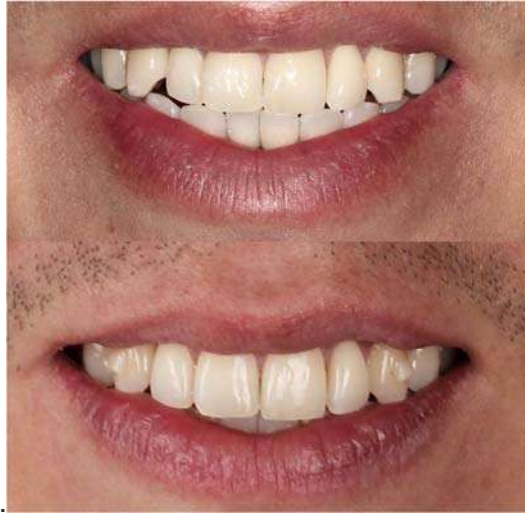

Fig 14. A: Fotografía de sonrisa pre-tratamiento; B: Fotografía de sonrisa pre-refinamiento.

DISCUSIÓN

El tratamiento con alineadores transparentes es uno de los más controversiales en la ortodoncia, sin embargo en la actualidad se ha convertido en una opción cómoda, estética y popular entre los pacientes, sobre todo en etapas adultas para, por lo que es importante empaparnos de las nuevas técnicas para satisfacer las necesidades de nuestros pacientes. Por lo tanto la combinación de biomecánicas utilizadas en tratamientos de ortodoncia fija con alineadores nos ayudarán a conseguir los resultados esperados.

El primer obstáculo que se tuvo que resolver en este caso clínico fue obtener el alineador fabricado solo hasta los primeros molares superiores izquierdo y derecho para evitar que el mismo acetato obstruyera el movimiento que se generaría con los mini implantes a nivel de los segundos molares superiores. La casa comercial advirtió de las posibles complicaciones que se podrían tener al no considerar abarcar el total de los dientes en el alineador, sin embargo, se diseñó la biomecánica del alineadores y de los TAD's de tal forma que fueran un complemento.

Actualmente la mayoría de las casas comerciales han modificado el diseño de los cortes de terminación de sus alineadores, así como darle la libertad al clínico de solicitar cortes necesarios para uso de implantes, elásticos, botones, etc.

En este caso clínico de uso de alineadores transparentes en conjunto con TADs hemos logrado alinear y nivelar el sector anterior superior e inferior así como palatinizar los segundos molares superiores; sin embargo esta corrección de torque nos ha dado como efecto adverso una apertura de la mordida, por lo cual este es uno de los principales objetivos programados para el plan de refinamiento del caso.

Definitivamente la planificación ideal del tratamiento con alineadores transparentes será aquella donde se complemente con otro tipo de biomecánicas necesarias para lograr los objetivos personalizados para cada paciente a través del diagnóstico, y que le facilite al profesional el uso de complementos necesarios para cumplir con las metas establecidas a conseguir con el tratamiento.

CONCLUSIONES

La experiencia que me deja el realizar un retratamiento de alineadores transparentes en un paciente adulto fue satisfactoria, a pesar de las limitaciones de movimientos que se pueden tener con este tipo de terapia, combinando biomecánicas tradicionales se pueden obtener resultados favorables, es importante entender que los pacientes cada vez están más informados, con la ayuda de las

redes sociales y las nuevas tecnologías la información sobre este tipo de tratamientos está a un click de distancia. Es por esto que el saber manejar estas alternativas de tratamiento es fundamental para esta nueva era de la ortodoncia y es relevante tener este tipo de educación continua en el posgrado para poder aprender las técnicas más novedosas y así poder elegir el arsenal con el que trabajaremos en nuestra práctica privada.

Al tratar al primer paciente con alineadores en el Posgrado de Ortodoncia de la Universidad Michoacana de San Nicolás de Hidalgo se deberá continuar con estos cursos para fomentar técnicas nuevas a los alumnos.

Es importante que los alumnos entiendan la importancia de aprender este tipo de biomecánicas desde el posgrado. La tecnología comienza a ser parte de la vida profesional del Ortodocista convirtiéndose en un gran auxiliar para la planificación de tratamientos individualizados de los pacientes que permitan obtener resultados más cercanos a los objetivos ideales del profesional y su paciente.

BIBLIOGRAFÍA

- Chamberland, S., & Nataf, N. (2024). Noninvasive conservative management of anterior open bite treated with TADs versus clear aligner therapy. *Clin Oral Invest*. Obtenido de Springer Link.
- Gregoret, J., Tuber, E., Escobar, L. H., & Gregoret, G. (2015). *Tratamiento Ortodóncico con Arco Recto*. AMOLCA.
- Jones, J. P., Elnagar, M., & Perez, D. (2020). Temporary Skeletal Anchorage Techniques. *Oral and Maxillofacial Surgery Clinics of North America*, 27-37.
- Jones, J. P., Elnagar, M., & Perez, D. (2020). Temporary Skeletal Anchorage Techniques. *Oral and Maxillofacial Surgery Clinics of North America*, 27-37.
- Maizeray, R., Wagner, D., Lefebvre, F., Levy-Benichou, H., & Bolender, Y. (2021). Is there any difference between conventional, passive and active self-ligating brackets? A systematic review and network meta-analysis. *International Orthodontics*, 523-538.
- Putrino, A., Barbato, E., & Galluccio, G. (2021). *Clear Aligners: Between Evolution and Efficiency- A Scoping Review*. Obtenido de International Journal of Environmental Research and Public Health: doi: 10.3390/ijerph18062870
- Rodriguez, E., White, L., Casasa, R., Inaudi, Z., & Gomez, A. M. (2008). *Ortodoncia Contemporánea, Diagnóstico y Tratamiento*. Ciudad de México: AMOLCA.

Umalkar, S., Jadhav, V., Paul, P., & Reche, A. (Nov de 2022). *Modern Anchorage Systems in Orthodontics*. Obtenido de Cureus: doi: 10.7759/cureus.31476

Upadhyay, M., & Abu Arqub, S. (2022). Biomechanics of clear aligners: hidden truths & first principles. *Journal of the World Federation of Orthodontists*, 12-21.

Valant, J. R. (2008). Time: A Self-Ligating Interactive Bracket System. En J. R. Valant, *Seminars in Orthodontics* (págs. 46-53). Cedar Hill, Tx: Elsevier.

Rashad , T., Alfrih, T. M., Mahmoud, G., & Youssef, M. (2022). Efficiency of maxillary total arch distalization using temporary anchorage devices (TADs) for treatment of Class II-malocclusions: A systematic review and meta-analysis. *International Orthodontics*.

NOMBRE DEL TRABAJO

**TRATAMIENTO HÍBRIDO DE ALINEADOR
ES INVISIBLES Y MINI-IMPLANTES PAR
A PALATINIZACIÓN DE SEGUNDOS MOL
AR**

AUTOR

Lizeth Martínez Martínez

RECUENTO DE PALABRAS

6314 Words

RECUENTO DE CARACTERES

36394 Characters

RECUENTO DE PÁGINAS

49 Pages

TAMAÑO DEL ARCHIVO

703.4KB

FECHA DE ENTREGA

Oct 15, 2024 12:21 PM CST

FECHA DEL INFORME

Oct 15, 2024 12:21 PM CST**● 11% de similitud general**

El total combinado de todas las coincidencias, incluidas las fuentes superpuestas, para cada base de datos.

- 10% Base de datos de Internet
- Base de datos de Crossref
- 0% Base de datos de trabajos entregados
- 6% Base de datos de publicaciones
- Base de datos de contenido publicado de Crossref

Formato de Declaración de Originalidad y Uso de Inteligencia Artificial

Coordinación General de Estudios de Posgrado
Universidad Michoacana de San Nicolás de Hidalgo



A quien corresponda,

Por este medio, quien abajo firma, bajo protesta de decir verdad, declara lo siguiente:

- Que presenta para revisión de originalidad el manuscrito cuyos detalles se especifican abajo.
- Que todas las fuentes consultadas para la elaboración del manuscrito están debidamente identificadas dentro del cuerpo del texto, e incluidas en la lista de referencias.
- Que, en caso de haber usado un sistema de inteligencia artificial, en cualquier etapa del desarrollo de su trabajo, lo ha especificado en la tabla que se encuentra en este documento.
- Que conoce la normativa de la Universidad Michoacana de San Nicolás de Hidalgo, en particular los Incisos IX y XII del artículo 85, y los artículos 88 y 101 del Estatuto Universitario de la UMSNH, además del transitorio tercero del Reglamento General para los Estudios de Posgrado de la UMSNH.

Datos del manuscrito que se presenta a revisión		
Programa educativo	Especialidad en Ortodoncia y Ortopedia Maxilar	
Título del trabajo	Tratamiento híbrido de alineadores invisibles y mini-implantes para palatinización de segundos molares superiores en paciente para retratamiento de ortodoncia.	
	Nombre	Correo electrónico
Autor/es	Lizeth Martínez Martínez	1003628e@umich.mx
Director	Araceli Franco Soto	Araceli.franco@umich.mx
Codirector		
Coordinador del programa	Sara Mendoza Páramo	Sara.mendoza@umich.mx

Uso de Inteligencia Artificial		
Rubro	Uso (sí/no)	Descripción
Asistencia en la redacción	no	

Formato de Declaración de Originalidad y Uso de Inteligencia Artificial

Coordinación General de Estudios de Posgrado
Universidad Michoacana de San Nicolás de Hidalgo



Uso de Inteligencia Artificial		
Rubro	Uso (sí/no)	Descripción
Traducción al español	sí	Google translate como herramienta en casos aislados.
Traducción a otra lengua	no	
Revisión y corrección de estilo	no	
Análisis de datos	no	
Búsqueda y organización de información	no	
Formateo de las referencias bibliográficas	no	
Generación de contenido multimedia	no	
Otro		

Datos del solicitante	
Nombre y firma	Liz... / 11/10/24
Lugar y fecha	Morelia, Michoacán a 9 de octubre del 2024.